www.takbook.com

دانشنامه روش تشخیص در اورولوژی

تنظیم کننده و مترجم
رضا پوردست گردان میکروبیولوژیست

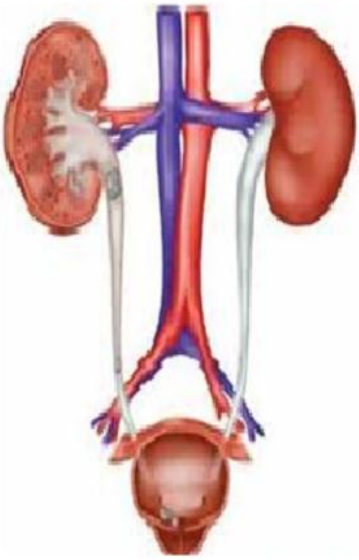

www.takbook.com

دانشنامه روشهای تشخیص اورولوژی

مطالب موجود در این دانشنامه

مقدمه
آدرنالکتومی
سیستوگرافی
نفرکتومی
ارکیدکتومی
پروستات بیوپسی
پروستاتکتومی
پیلوگرام
آنژیوگرافی کلیه
تست ادرار
واریسلکتومی

www.takbook.com

مقدمه

متخصص اورولوژی پزشکی است که در زمینه آزمایش اعضای دستگاه ادراری که شامل کلیه ها، مثانه و اعضای تناسلی در زنان و مردان است و همچنین در زمینه پروستات و بیضه در مردان آموزش های لازم را دیده است

در آمریکا انجمن اورولوژی، شش شورای مشورتی ایجاد نموده است این شورا شامل کارشناسان در زمینه های گوناگون فوق تخصص می باشد و وظیفه آنان اطلاع رسانی به مردم درباره مسائل و مشکلات مربوط به دستگاه ادراری می باشد.

هنگام بروز علائم زیر باید به اورولوژیست مراجعه شود

ناراحتی هنگام دفع ادرار

مشکل در تخلیه مثانه به طور کامل

بی اختیاری (از دست دادن کنترل ادرار)

هماچوری، وجود خون در ادرار

حس درد که ظاهرا به دستگاه ادراری مربوط است

مشکل در عملکرد جنسی

نا باروری (مشکلات در بچه دار شدن)

گاهی اوقات ممکن است مشکل بیمار به صورت اتفاقی هنگام تصویر برداری با اشعه ایکس و یا سونوگرافی مشخص گردد و این تصویر برداری ها وجود اختلال در دستگاه ادراری را نشان دهد

www.takbook.com

پس از آزمایش، اورولوژیست تعیین می نماید که آیا برای ارزیابی عملکرد اعضای دستگاه ادراری و بررسی وجود ناهنجاری (برای مثال سنگ کلیه،آناتومی غیر طبیعی و سرطان) استفاده از تصویر اسکن های مختلف هسته ای یا (CAT) برداری مانند سونوگرافی، سی تی اسکن محوری کامپیوتری تصویربرداری با رزونانس مغناطیسی (ام ار آی) لازم است یا خیر

بعلاوه برای تعیین اینکه آیا عفونت یا سنگ کلیه باعث بروز اختلال در عملکرد کلیه ها شده است و آیا شده است یا خیر اغلب PSA التهاب یا سرطان پروستات باعث افزایش آنتی ژن اختصاصی پروستات از آزمایش خون استفاده می شود

همچنین ممکن است برای تشخیص عفونت یا برای سیتولوژی ادرار و تعیین اینکه آیا سلول های بدخیم در ادرار وجود دارد یا خیر ادرار برای کشت به آزمایشگاه فرستاده شود

درمان

بر اساس ارزیابی کلی علایم، معاینات و آزمایشات و تست های انجام شده، اورولوژیست درباره کاهش علایم یا بهبود بیماری یا اختلالات موجود توصیه هایی به بیمار می کند

روش های درمانی در این زمینه شامل استفاده از داروها، روش های جراحی است و یا اینکه بیمار می تواند فقط تحت نظر باشد و با گذشت زمان بیماری او برطرف می شود

علاوه بر این هنگامی که فرد علت بروز علایم خاص بیماری خود را دریابد می تواند مشکل خود را کنترل کند و از طریق «اصلاح رفتار بدن» علایم را اصلاح نماید

www.takbook.com

این فوق تخصص ها از زیر گروه اورولوژی عمومی است

اورولوژی اطفال

بیماری هایی که کودکان را تحت تاثیر قرار می دهد.

انکولوژی اورولوژی

سرطان کلیه ، مثانه، پروستات و بیضه ها

پیوند کلیه

مربوط به نارسایی کلیه و مرحله آخر بیماری کلیوی

ناباروری مردان

کاهش یا عدم توانایی مرد در باروری

سنگ

سنگ در دستگاه ادراری

اورولوژی زنان

www.takbook.com

بیماری هایی که شامل ،عملکرد طبیعی دستگاه ادرار در خانم ها، بی اختیاری ادرار و اختلال در بازگشت واژن به حالت اول خود

عصب شناسی

شامل کنترل عملکرد ماهیچه ها و اعصاب دستگاه ادراری به صورت نرمال، اختلال در دفع ادرار، ارزیابی یورودینمیک بیمار و اختلال در نعوظ

www.takbook.com

آدرنالکتومی

جراحی خارج کردن غده آدرنال از روشهای تشخیص اورولوژی است.

یک غده فوق کلیه بالاتر از هر یک از کلیه های شماست. دو غده فوق کلیه شما هورمون های مختلفی را تولید می کنند که به تنظیم سوخت و ساز بدن، سیستم ایمنی بدن، فشار خون، قند خون و دیگر عملکرد های مهم کمک می کنند.

بیشتر تومورهای آدرنال غیر سمی هستند (خوش خیم) . اگر تومور هورمون های اضافی تولید می کند یا بزرگ است (بیش از 2 اینچ یا 4 تا 5 سانتیمتر)، ممکن است جراحی برای برداشتن غده آدرنال انجام شود.

اگر تومور سرطانی (بدخیم) باشد یا مشکوک به سرطان باشد، ممکن است به جراحی نیاز داشته باشید.

این جراحی به نام آدرنالکتومی

نامیده می شود. همچنین ممکن است نیاز به یک آدرنالکتومی برای از بین بردن سرطانی است که متاستاز شده است

هنگامی که یک تومور آدرنال یا بدخیمی وجود دارد، یک آدرنالکتومی (حذف یک یا هر دو غده آدرنال) برای کاهش ترشحات بیش از حد هورمون های آدرنال انجام می شود.

www.takbook.com

اگر عمل جراحی آدرنال نوعی از درمان است که پزشک شما توصیه می کند

مزایای عمل جراحی آدرنال لاپاروسکوپی

سه یا چهار زخم کوچک به جای یک زخم بزرگ شکم

خطر ابتلا به فتق دیسک کمتر است

درد مزمن مزمن ناشی از آسیب عصبی

کاهش درد پس از عمل

بیمارستان کوتاه تر می ماند

زمان بازیابی کوتاهتر - روزها به جای هفته - و بازگشت سریعتر به فعالیتهای روزانه

www.takbook.com

References

1. Urologic conditions. What are adrenal gland cancers? American Urological Association. https://www.urologyhealth.org/urologic-conditions/adrenal-gland-cancers/printable-version. Accessed Aug. 20, 2017.
2. Wein AJ, et al., eds. Surgery of adrenal glands. In: Campbell-Walsh Urology. 11th ed. Philadelphia, Pa.: Elsevier; 2016. https://www.clinicalkey.com. Accessed Aug. 21, 2017.
3. Laparoscopic adrenal gland removal (adrenalectomy) patient information from Sages. Society of American Gastrointestinal and Endoscopic Surgeons. http://www.sages.org/publications/patient-

www.takbook.com

information/patient-information-for-laparoscopic-adrenal-gland-removal-adrenalectomy-from-sages/. Accessed Aug. 21, 2017.

4. Warner KJ. Allscripts EPSi. Mayo Clinic, Rochester, Minn. June 15, 2017.
5. Nwariaku F. Adrenalectomy techniques. https://www.uptodate.com/contents/search. Accessed Aug. 27, 2017.
6. Nippoldt TB (expert opinion). Mayo Clinic, Rochester, Minn. Aug. 29, 2017.
7. Nwariaku F. Adrenalectomy: Minimally invasive surgery (MIS) and traditional open procedures. https://www.uptodate.com/contents/search. Accessed July 9, 2017.
8. Barbara Woodward Lips Patient Education Center. Adrenalectomy. Rochester, Minn.: Mayo Foundation for Medical Education and Research. 2017.

www.takbook.com

سیستوگرافی

سیستوگرافی از روشهای تشخیص در اورولوژی است.

یک آزمایش تصویری است که می تواند به تشخیص مشکلات مثانه شما کمک کند. از اشعه ایکس استفاده می کند.

در طی سیستوگرافی، ارائه دهنده خدمات بهداشتی یک لوله نازک به نام کاتتر ادراری را وارد کرده و رنگ کنتراست را به مثانه تزریق می کند.

رنگ کنتراست اجازه می دهد که ارائه دهندگان مراقبت های بهداشتی به طور واضح تر مثانه را ببینند.

شما ممکن است به سیستوگرافي نیاز داشته باشید تا علت

خون در ادرار (هماچوری)

عفونت های دستگاه ادراری که در حال بازگشت هستند

مشکلات تخلیه مثانه

ریفلاکس ادرار، زمانی که ادرار به داخل یک یا هر دو حفره و در بعضی موارد به 1 یا هر دو کلیه

بی اختیاری ادرار

www.takbook.com

تروما به مثانه

قبل یا بعد از عمل جراحی خاص ستون فقرات. این باعث می شود که ارائه دهندگان شما مشکلات مربوط به عصب هایی را که منجر به مثانه از ستون فقرات می شوند را ببینید.

ارائه دهنده خدمات بهداشتی شما ممکن است دلایل دیگری برای توصیف سیستوگرافی داشته باشد.

برخی چیزها می توانند نتایج آزمون را کمتر دقیق تر کنند. این شامل

در روده شما گاز یا مدفوع دارید

شما از باریم اخیر انار در روده خود دارید

شما ممکن است قادر به انجام سیستوگرافي نباشید اگر

عفونت مجاری ادراری داشته باشید

باردار هستند

حساسیت به رنگ کنتراست

شما ممکن است خطرات دیگر را بسته به وضعیت سلامت خاص خود داشته باشید.

پس از سیستوگرافي به مراقبت خاص نیازي ندارید. شما ممکن است به رژیم و فعالیت های معمول خود بازگردید، مگر اینکه ارائه کننده مراقبت های بهداشتی شما به شما متفاوتی گفته شود

www.takbook.com

شما باید یک روز یا بیشتر بعد از آزمایش مایعات اضافی بخورید. این به رنگ کنتراست کمک می کند که از سیستم شما خارج شود. این همچنین به جلوگیری از عفونت مثانه کمک می کند

هنگام ادرار شدن ممکن است درد کمر درد داشته باشید. یا ممکن است رنگ صورتی در ادرار خود را برای یک یا دو روز بعد از آزمایش ببینید. این طبیعی است

در صورتی که یکی از این موارد اتفاق بیفتد، از ارائه دهنده خدمات بهداشتی خود مطلع شوید

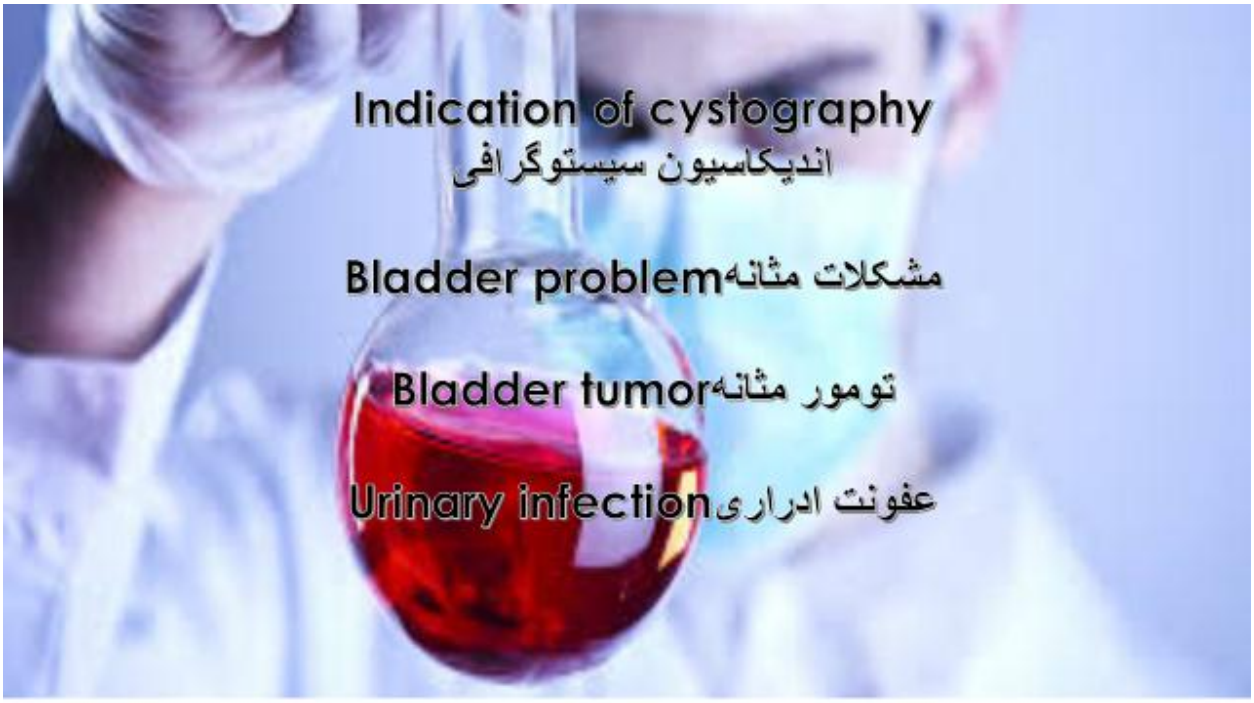

www.takbook.com

References

1. Kurtz M, et al. Etiology and evaluation of hematuria in adults. https://www.uptodate.com/contents/search. Accessed Aug. 8, 2018.
2. Wein AJ, et al., eds. Principles of urologic endoscopy. In: Campbell-Walsh Urology. 11th ed. Philadelphia, Pa.: Elsevier; 2016. https://www.clinicalkey.com. Accessed Aug. 8, 2018.
3. Fok CS, et al. Diagnostic cystourethroscopy for gynecologic conditions. https://www.uptodate.com/contents/search. Accessed Aug. 8, 2018.
4. Cystoscopy and ureteroscopy. National Institute of Diabetes and Digestive and Kidney Diseases. https://www.niddk.nih.gov/health-information/diagnostic-tests/cystoscopy-ureteroscopy. Accessed Aug. 8, 2018.
5. AskMayoExpert. Cystoscopy. Rochester, Minn.: Mayo Foundation for Medical Education and Research; 2018.
6. Gleason JL. Cystoscopy and other urogynecologic procedures. Obstetrics & Gynecology Clinics of North America. 2013;40:773.

www.takbook.com

نفرکتومی

نفرکتومی جراحی و خارج نمودن نفرون کلیه از روشهای تشخیص اورولوژی است.

یک روش جراحی برای حذف کلیه یا بخشی از کلیه است

رادیکال (کامل) نفروکومتری. در طی یک رفلکتومی رادیکال، جراح اورولوژی کامل کلیه را دفع می کند و اغلب ساختارهای اضافی مانند بخشی از لوله که کلیه را به مثانه (مثانه) یا سایر ساختارهای مجاور مانند غدد فوق کلیه یا گره های لنفاوی متصل می کند

نفرکتومی جزئی

در یک نافترکتومی جزئی، همچنین به نام جراحی برای کاهش کلیه

جراح قسمتی از بافت کلیه رااز کلیه خارج

میکند و بافت سالم را در محل قرار می دهد

اغلب به منظور درمان سرطان کلیه و یا حذف تومور غیر خوشخیم (خوش خیم)، از نفرکتومی استفاده می شود.

جراح اورولوژی ممکن است از طریق یک شکاف در شکم یا سمت (نفرکتومی باز) و یا از طریق یک سری برش های کوچک در شکم با استفاده از یک دوربین و ابزار کوچک (لارسکوپیک نفرکتومی) انجام دهد

www.takbook.com

اغلب جراح ارولوژی برای جلوگیری از تومور سرطانی یا رشد بافت غیرطبیعی در کلیه، از نفرکتومی استفاده می کند.

شایع ترین سرطان کلیه در بزرگسالان، کارسینوم سلولی کلیه، در سلول هایی که لوله های کوچکی را درون کلیه شما قرار دارند شروع می شود

تومورهای کلیه در کودکان نادر هستند. اما هنگامی که آنها رخ می دهد، کودکان احتمال بیشتری دارند که یک نوع سرطان کلیه به نام تومور ویلمز ایجاد کنند، که احتمالا ناشی از رشد ضعیف سلول های کلیه است

در برخی موارد، این روش لاپاروسکوپی با استفاده از یک سیستم رباتیک انجام می شود.

خطرات

به طور کلی یک روش امن است.

عوارض مانند

خون ریزی

عفونت

آسیب به ارگان های اطراف

به ندرت، مشکلات جدی دیگر

www.takbook.com

References

1. Nephrectomy. National Kidney Foundation. https://www.kidney.org/atoz/content/nephrectomy. Accessed March 15, 2017.

2. Leibovich BC (expert opinion). Mayo Clinic, Rochester, Minn. March 8, 2017.

www.takbook.com

3. Renal cell carcinoma. Merck Manual Professional Version. http://www.merckmanuals.com/professional/genitourinary-disorders/genitourinary-cancer/renal-cell-carcinoma. Accessed March 16, 2017.

4. AskMayoExpert. Wilms tumor. Rochester, Minn.: Mayo Foundation for Medical Education and Research; 2016.

5. AskMayoExpert. Partial nephrectomy. Rochester, Minn.: Mayo Foundation for Medical Education and Research; 2016.

6. Richie JP. Definitive surgical management of renal cell carcinoma. https://www.uptodate.com/home. Accessed March 16, 2017.

7. Richie JP, et al. Role of surgery in patients with metastatic renal cell carcinoma. https://www.uptodate.com/home. Accessed March 16, 2017.

www.takbook.com

ارکیدکتومی

ارکیدکتومی جراحی خارج ساختن بیضه از روشهای تشخیص اورولوژی است.

عمل جراحی برای حذف یک یا هر دو بیضه است. این عمدتا برای درمان سرطان بیضه یا سرطان پیشرفته پروستات انجام می شود.

شما می توانید انتظار داشته باشید که هر روز احساس خوبی داشته باشید، اگرچه ممکن است چندین روز بعد از عمل درد شدید یا شدید داشته باشید. در طول این مدت ممکن است به علت درد مراجعه کنید.

اسکلت شما پس از جراحی متورم می شود. این طبیعی است. تورم معمولا در عرض 2 تا 4 هفته کاهش می یاب

بعد از 2 تا 3 هفته شما باید ن فعالیت های طبیعی خود را انجام دهید، به جز کسانی که نیاز زیادی به تلاش فیزیکی دارند. مهم این است که در هنگام بهبودی، از فشار دادن با حرکت روده و انجام عمل سنگین خودداری کنید

www.takbook.com

اگر هر دو بیضه شما برداشته شود، ممکن است تغییرات در بدن خود را چندین هفته پس از عمل مشاهده کنید

زیرا هورمون های مردانه ای ندارید. واضح ترین تغییرات ممکن است گرگرفتگی و عرق کردن باشد. شما ممکن است قدرت جنسی خود را از دست بدهید، وزن شما افزایش یابد یا نتوانید نعوظ داشته باشید

این تغییرات می تواند ناراحت کننده باشد. با پزشک خود درباره درمانهایی که ممکن است مفید باشد، صحبت کنید

www.takbook.com

References

1. ^ Jump up to:a b c d e *Frey, Ph.D, Rebecca (2004). "Orchiectomy". Gale Encyclopedia of Surgery. Heathline.com: The Gale Group, Inc. Retrieved 28 August2013.*
2. ^ Jump up to:a b c d e *"Orchiectomy". Health Information Library. Providence Health & Services. Retrieved 28 August 2013.*
3. ^ Jump up to:a b c d e *"Surgical Procedures: Orchiectomy — radical/simple". UrologyMatch.com. Retrieved 26 February 2018.*

www.takbook.com

4. **Jump up^** ***Di Lorenzo G, Autorino R, Perdonà S, De Placido S (December 2005). "Management of gynaecomastia in patients with prostate cancer: a systematic review". Lancet Oncol. 6 (12): 972–9. doi:10.1016/S1470-2045(05)70464-2. PMID 16321765***

www.takbook.com

بیوپسی پروستات

بیوپسی پروستات از روشهای تشخیص در اورولوژی است.

بیوپسی پروستات یک روش برای حذف نمونه هایی از بافت مشکوک از پروستات است. پروستات یک غده کوچک در مردان است که مایع تولید می کند که اسپرم را تغذیه می کند و انتقال می دهد

در طی بیوپسی پروستات، سوزن برای جمع آوری تعدادی از نمونه های بافت از غده پروستات مورد استفاده قرار می گیرد. این روش توسط یک پزشک متخصص در سیستم ادراری و ارگان های جنسی مردان (ارولوژی) انجام می شود

آزمایشگاه اورولوژیست شما ممکن است بیوپسی پروستات را توصیه کند
اگر نتایج حاصل از آزمایش های اولیه، مانند آزمون آنتی ژن پروستات
(PSA)
یا آزمون معاینه رکتال، نشان دهنده احتمال ابتلا به سرطان پروستات باشد.
نمونه های بافتی از بیوپسی پروستات تحت یک میکروسکوپ برای ناهنجاری های سلولی که نشانه سرطان پروستات هستند، مورد بررسی قرار می گیرند. اگر سرطان در حال حاضر باشد، آن را ارزیابی می کند تا تعیین کند که سرعت آن به سرعت پیشرفت می کند و بهترین گزینه های درمان را تعیین می کند

خطرات

خطرات مرتبط با بیوپسی پروستات عبارتند از

www.takbook.com

خونریزی در بیوپسی خونریزی رکتال پس از بیوپسی پروستات رایج است

خون در مایع منی معمولا پس از بیوپسی پروستات، منافذ قرمز در مایع منی مشاهده می شود.

خونریزی در مایع منی ممکن است چند هفته پس از بیوپسی ادامه یابد

خون در ادرار این خونریزی معمولا جزئی است

مشکل ادرار کردن در بعضی از مردان بیوپسی پروستات پس از عمل ممکن است باعث دشواری

ادرار شود. به ندرت، یک کاتتر موقت ادرار باید وارد شود

عفونت به ندرت، مردان مبتلا به بیوپسی پروستات عفونت دستگاه ادراری یا پروستات را ایجاد می کنند

که نیاز به درمان با آنتی بیوتیک ها دارد

www.takbook.com

References

1. Wein AJ, et al., eds. Prostate biopsy: Techniques and imaging. In: Campbell-Walsh Urology. 11th ed. Philadelphia, Pa.: Elsevier; 2016. http://www.clinicalkey.com. Accessed Jan. 7, 2016.
2. Benway BM, et al. Prostate biopsy. http://www.uptodate.com/home. Accessed Jan. 7, 2016.
3. AskMayoExpert. Prostate biopsy. Rochester, Minn.: Mayo Foundation for Medical Education and Research; 2015.
4. Bjurlin MA, et al. Optimization of prostate biopsy: Review of technique and complications. Urologic Clinics of North America. 2014;41:299.
5. How is prostate cancer diagnosed? American Cancer Society. http://www.cancer.org/Cancer/ProstateCancer/DetailedGuide/prostate-cancer-diagnosis. Accessed Jan. 7, 2016.
6. Ferri FF. Prostate cancer. In: Ferri's Clinical Advisor 2016. Philadelphia, Pa.: Mosby Elsevier; 2016. http://www.clinicalkey.com. Accessed Jan. 6, 2016.

www.takbook.com

7. Yang XJ. Interpretation of prostate biopsy.

http://www.uptodate.com/home. Accessed Jan. 7, 2016.

www.takbook.com

پروستاتکتومی

جراحی خارج ساختن پروستات از روشهای تشخیصی در اورولوژی است.

پروستاتکتومی شامل تعدادی از روش های جراحی برای حذف بخش یا تمام غده پروستات است. غده پروستات در لگن مردانه زیر مثانه ادراری قرار دارد. این مجرای ادرار را احاطه کرده است، که ادرار را از مثانه به آلت تناسلی حمل می کند

پروستاتکتومی را می توان با روش های مختلفی بسته به شرایط درگیر و روش درمان توصیه کرد

سرطان پروستات

پروستاتکتومی رادیکال جراحی برای حذف کل غده پروستات و غدد لنفاوی اطراف آن به عنوان درمان برای مردان مبتلا به سرطان پروستات موضعی است. یک جراح می تواند یک پروستاتکتومی رادیکال با استفاده از تکنیک های مختلف انجام دهد، از جمله

پروستاتکتومی رادیکال با کمک ربات.

www.takbook.com

پروستاتکتومی رادیکال باز جراح معمولا شکم را برای برداشتن پروستات باز میکند

پروستاتکتومی رادیکال لاپاروسکوپی. جراح چند شکسته کوچک را در شکم کمر قرار می دهد و ابزار ویژه ای برای برداشتن پروستات می گذارد

از طرف دیگر ، پروستاتکتومی ساده معمولا برای مردان مبتلا به علائم شدید ادراری و غدد پروستات بسیار بزرگ (به جای سرطان پروستات) توصیه می شود و می تواند به صورت باز یا روباتیک انجام شود.

بزرگ شدن پروستات به نام هیپرپلازی خوش خیم پروستات یا

BPH نام دارد

پروستاتکتومی ساده کل پروستات را حذف نمی کند، همانطور که در پروستاتکتومی رادیکال است، اما به جای آن فقط بخش انسدادی پروستات را که جریان ادرار را مسدود می کند حذف می کند

اغلب پروستاتکتومی برای درمان سرطان پروستات موضعی انجام می شود. این ممکن است به تنهایی یا همراه با اشعه، شیمی درمانی و هورمون درمانی استفاده شود. پروستاتکتومی برای درمان سرطان پروستات شامل حذف کامل پروستات، حنجره های هسته ای و برخی از بافت های اطراف، از جمله گره های لنفاوی است

www.takbook.com

علائم انسداد مجاری ادرار توسط پروستات

نیاز مکرر و فوری به ادرار کردن

مشکل شروع ادرار کردن

ادرار کردن (طولانی)

(nocturia) افزایش فرکانس ادرار در شب

توقف و شروع دوباره در هنگام ادرار کردن

احساس شما نمیتوانید مثانه را کاملا خالی کنید

عفونت های دستگاه ادراری

ناتوانی در ادرار کردن

:علاوه بر خطرات ناشی از هر جراحی، خطرات احتمالی پروستاتکتومی رادیکال عبارتند از

خون ریزی

عفونت مجاری ادراری

بی اختیاری ادرار

اختلال نعوظ (ناتوانی جنسی)

آسیب به راست روده (نادر)

انقباض گردن مثانه

تشکیل کیست حاوی لنف (لنفوسل)

www.takbook.com

پروستاتکتومی با کمک ربات می تواند باعث کاهش درد و خونریزی شود، کاهش آسیب بافت، اقامت در بیمارستان کوتاهتر و دوره بهبودی سریعتر از پروستاتکتومی سنتی است. شما معمولا می توانید به فعالیت های عادی، با محدودیت های جزئی، دو تا چهار هفته بعد از عمل بازگردید

باز شدن پروستاتکتومی ساده، امراض طولانی مدت ادرار را به دلیل پروستات بزرگ می کند.
اگرچه این روش برای درمان پروستات بزرگ شده است، اما عوارض جدی نادر است. اکثر مردان مبتلا BPH به این روش معمولا نیازی به پیگیری درمان
ندارند

www.takbook.com

References

1. AskMayoExpert. Radical prostatectomy. Rochester, Minn.: Mayo Foundation for Medical Education and Research; 2016.
2. Klein EA, et al. Radical prostatectomy for localized prostate cancer. http://www.uptodate.com/home. Accessed Feb. 20, 2017.
3. Cunningham GR, et al. Transurethral procedures for treating benign prostatic hyperplasia. http://www.uptodate.com/home. Accessed Feb. 20, 2017.
4. Wein AJ, et al., eds. Radical retropubic and perineal prostatectomy. In: Campbell-Walsh Urology. 11th ed. Philadelphia, Pa.: Elsevier; 2016. http://www.clinicalkey.com. Accessed Feb. 20, 2017.
5. Wein AJ, et al., eds. Laparoscopic and robotic-assisted laparoscopic radical prostatectomy and pelvic lymphadenectomy. In: Campbell-Walsh Urology. 11th ed. Philadelphia, Pa.: Elsevier; 2016. http://www.clinicalkey.com. Accessed Feb. 20, 2017.

www.takbook.com

پیلوگرام

پیلوگرام از روشهای تشخیصی در اورولوژی است.

یک آزمایش ادراری در دستگاه ادراری شما است. پیلوگرام داخل وریدی اجازه می دهد تا دکتر شما کلیه ها، مثانه و لوله هایی را که از کلیه شما به مثانه منتقل می شود مشاهده کند

پیلوگراف داخل وریدی ممکن است برای تشخیص اختلالاتی که بر سیستم ادراری تأثیر می گذارد مانند سنگ کلیه، سنگ های مثانه، پروستات بزرگ، کیست کلیه یا تومورهای دستگاه ادراری مفید باشد

در طی یک پیلوگرام داخل وریدی، شما باید یک رنگ اشعه ایکس (محلول کنتراست ید) تزریق شده به ورید در بازو داشته باشید. این رنگ به کلیه ها، حفره ها و مثانه وارد می شود و هر یک از این ساختارها را مشخص می کند.
تصاویری از اشعه ایکس در زمانهای مشخصی در طول امتحان گرفته شده است، بنابراین دکتر شما به وضوح می تواند دستگاه ادراری را ببیند و به خوبی کار کند

پیلوگرام داخل وریدی برای بررسی کلیه ها، حفره ها و مثانه استفاده می شود. این اجازه می دهد تا دکتر شما اندازه و شکل این ساختار را ببیند و تعیین کند که آیا آنها به درستی کار می کنند

پزشک شما ممکن است پیلوگراف وریدی را توصیه کند اگر علائم و نشانه هایی مثل درد در طرفین یا پشت و یا خون ادرار را تجربه کنید که ممکن است مربوط به یک اختلال دستگاه ادراری باشد.

پیلوگراف داخل وریدی ممکن است برای کمک به تشخیص شرایطی که بر سیستم ادراری تأثیر می گذارد، مانند

www.takbook.com

سنگ کلیه

سنگهای مثانه

پروستات بزرگ

کیست کلیه

تومورهای دستگاه ادراری

مفید باشد

در برخی افراد تزریق رنگ اشعه ایکس می تواند عوارض جانبی مانند

احساس گرما یا سوزش

طعم فلزی در دهان

حالت تهوع

خارش

کندوها

www.takbook.com

www.takbook.com

References

1. Intravenous pyelogram (IVP). Radiological Society of North America. http://www.radiologyinfo.org/en/info.cfm?pg=ivp. Accessed May 7, 2018.
2. Skorecki K, et al., eds. Diagnostic kidney imaging. In: Brenner & Rector's The Kidney. 10th ed. Philadelphia, Pa.: Elsevier; 2016. https://www.clinicalkey.com. Accessed May 7, 2018.
3. O'Neill WC. Radiologic assessment of renal disease. https://www.uptodate.com/contents/search. Accessed May 7, 2018.
4. What is an intravenous pyelogram (IVP)? Urology Care Foundation. http://www.urologyhealth.org/urologic-conditions/intravenous-pyelogram-(ivp). Accessed May 7, 2018.
5. Medullary sponge kidney. National Institute of Diabetes and Digestive and Kidney Diseases. https://www.niddk.nih.gov/health-information/kidney-disease/children/medullary-sponge-kidney. Accessed May 7, 2018.

www.takbook.com

آنژیوگرافی کلیه

آنژیوگرافی کلیه از روشهای تشخیص در اورولوژی است.

آنژیوگرافی کلیه یک آزمایش تصویربرداری است که برای بررسی رگهای خونی در کلیه شما استفاده می شود.

این روش از طریق لوله نازک و انعطاف پذیر به نام کاتتر انجام می شود. کاتتر به وسیله برش یا برش کوچک به یک رگ خونی وارد می شود.

رنگ اشعه ایکس، همچنین به نام کنتراست، تزریق می شود. این رنگ باعث می شود رگ های خونی به راحتی در تصاویر اشعه ایکس مشاهده شوند.

این روش اغلب توسط یک دکتر خاص آموزش دیده به نام یک رادیولوژیست انجام می شود

دستورالعمل هایی را که در مورد چگونگی آماده شدن ارائه می شود دنبال کنید.

به پزشک خود بگویید اگر

شما حامله هستید یا فکر می کنید که حامله باشید

اگرشما تغذیه با شیر مادر دارید

www.takbook.com

شما به رنگ های اشعه ایکس یا سایر داروها آلرژی دارید

رنگ اشعه ایکس به رگ های خونی تزریق می شود. رادیولوژیست از تصاویر اشعه ایکس به عنوان یک راهنما استفاده خواهد کرد. او کاتتر را از طریق رگهای خونی به کلیه خود می برد

رنگ بیشتر به رگ های خونی که کلیه ها را تامین می کنند تزریق می شود

در حالی که اشعه ایکس گرفته می شود، نباید حرکت کنید. بالش ها و پد های کف می تواند به شما کمک کند تا جای خود را حفظ کنید.

ممکن است از شما خواسته شود که نفس خود را برای 10 تا 25 ثانیه در یک زمان نگه دارید

هنگامی که این روش انجام می شود، کاتتر خارج می شود. برای متوقف کردن خونریزی، به مدت 15 دقیقه فشار داخلی قرار داده می شود

نوشیدن مقدار زیادی مایعات برای کمک به فرسایش رنگ اشعه ایکس از بدن شما لازم است.

www.takbook.com

www.takbook.com

references

1. Urinalysis. Lab Tests Online. https://labtestsonline.org/understanding/analytes/urinalysis. Accessed Aug. 8, 2016.
2. What is a urinalysis (also called a "urine test")? National Kidney Foundation. https://www.kidney.org/atoz/content/what-urinalysis. Accessed Aug. 8, 2016.
3. McKean SC, et al. Urinalysis and urine electrolytes. In: Principles and Practice of Hospital Medicine. New York, N.Y: The McGraw-Hill Companies; 2012. http://www.accessmedicine.com. Accessed Aug. 8, 2016.
4. Wu X. Urinalysis: A review of methods and procedures. Critical Care Nursing Clinics of North America. 2010;22:121.
5. Liu JJ, et al. Urinalysis in the evaluation of hematuria. JAMA. 2016;315:2726.

www.takbook.com

تست ادرار

تست ادرار از روشهای تشخیص در اورولوژی است.

آزمایش ادرار یک آزمایش است. یک روش ادرار برای تشخیص و مدیریت طیف گسترده ای از اختلالات، مانند عفونت های دستگاه ادراری، بیماری کلیوی و دیابت استفاده می شود

یک آزمایش ادرار شامل بررسی ظاهر، تمرکز و محتوای ادرار است. نتایج غیر طبیعی ادرار ممکن است به بیماری یا بیماری اشاره کنند

به عنوان مثال، عفونت مجاری ادراری می تواند به جای روشن شدن ادرار به نظر ابری تبدیل شود.
افزایش سطح پروتئین در ادرار می تواند نشانه ای از بیماری کلیوی باشد.
نتایج غیر معمول ادرار اغلب نیاز به آزمایش بیشتر برای کشف منبع مشکل دارند.

یک آزمایش ادرار یک آزمایش معمول است که به دلایل مختلف انجام می شود

برای بررسی سلامت کلی شما. پزشک شما ممکن است یک آزمایش ادرار را به عنوان بخشی از یک معاینه پزشکی معمول، بررسی بارداری، آماده سازی قبل از عمل جراحی یا پذیرش بیمارستان برای نمایش انواع اختلالات مانند دیابت، بیماری کلیوی و بیماری کبد توصیه کند
برای تشخیص یک وضعیت پزشکی. اگر در معرض درد شکمی، درد پشت، ادرار مکرر یا دردناک، خون در ادرار یا سایر مشکلات ادراری هستید، ممکن است دکتر شما ممکن است انجام آزمایش ادرار شود. یک بررسی ادرار ممکن است به تشخیص علت این علائم کمک کند.

www.takbook.com

برای نظارت بر وضعیت پزشکی. اگر شما با یک بیماری پزشکی مانند بیماری کلیوی یا بیماری ادراری تشخیص داده شده است، پزشک شما ممکن است به طور منظم برای بررسی وضعیت ادرار و درمان خود را توصیه کند

اگر ادرار شما فقط برای انجام آزمایش ادرار مورد آزمایش قرار گیرد، می توانید قبل از انجام آزمایش به طور معمول بخورید. اگر شما همزمان آزمایش های دیگری دارید، ممکن است قبل از آزمایش به مدت زمان مشخصی نیاز داشته باشید. پزشک شما دستورالعمل های خاصی را به شما ارائه می دهد

بسیاری از داروها، از جمله داروهای بدون نسخه و مکمل ها، می توانند بر نتایج ادرار تاثیر بگذارند. قبل از انجام آزمایش ادرار، به پزشک خود در مورد هر دارو، ویتامین یا مکمل های دیگر که مصرف می کنید، بگویید

(pH) نشان دهنده مقدار اسید در ادرار است.
اسیدیته غیر طبیعی ممکن است نشانه بیماری کلیوی یا دستگاه ادراری باشد

تمرکز. اندازه گیری غلظت یا وزن مخصوص نشان می دهد که ذرات متخلخل در ادرار شما چیست.
غلظت بالاتر از حد معمول معمولا نتیجه نوشیدن مایعات کافی نیست
پروتئین سطح پایین پروتئین در ادرار طبیعی است. افزایش اندک پروتئین در ادرار معمولا باعث نگرانی نمی شود، اما مقادیر زیاد آن ممکن است یک مشکل کلیه باشد
قند. به طور معمول مقدار قند (گلوکز) در ادرار بسیار پایین است تا تشخیص داده شود. هر تشخیص شکر در این آزمایش معمولا برای تست پیگیری برای دیابت نیاز دارد

بیلیروبین بیلیروبین محصول قرص خون قرمز خون است. به طور معمول، بیلی روبین در خون حمل می شود و به کبد شما منتقل می شود، جایی که از بین می رود و بخشی از صفرا می شود. بیلی روبین در ادرار ممکن است نشان دهنده آسیب یا بیماری کبد باشد

www.takbook.com

شواهد عفونت اگر لکوسیت استراز - محصول گلبول سفید - در ادرار تشخیص داده شود، ممکن است نشانه ای از عفونت مجاری ادراری باشد

خون خون در ادرار شما نیاز به آزمایش بیشتر دارد - ممکن است نشانه ای از آسیب کلیه، عفونت، سنگ کلیه یا مثانه، سرطان کلیه یا مثانه یا اختلالات خون باشد.

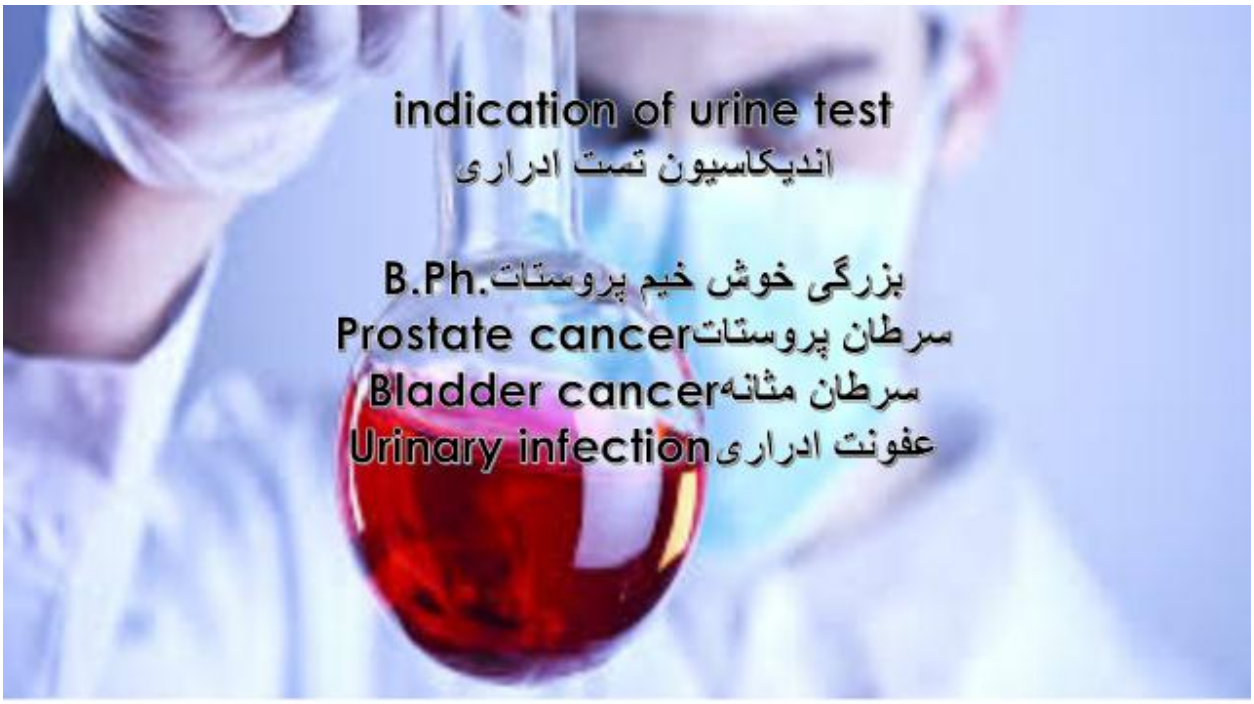

www.takbook.com

References

1. Urinalysis. Lab Tests Online. https://labtestsonline.org/understanding/analytes/urinalysis. Accessed Aug. 8, 2016.
2. What is a urinalysis (also called a "urine test")? National Kidney Foundation. https://www.kidney.org/atoz/content/what-urinalysis. Accessed Aug. 8, 2016.
3. McKean SC, et al. Urinalysis and urine electrolytes. In: Principles and Practice of Hospital Medicine. New York, N.Y: The McGraw-Hill Companies; 2012. http://www.accessmedicine.com. Accessed Aug. 8, 2016.
4. Wu X. Urinalysis: A review of methods and procedures. Critical Care Nursing Clinics of North America. 2010;22:121.
5. Liu JJ, et al. Urinalysis in the evaluation of hematuria. JAMA. 2016;315:2726.

www.takbook.com

واریکوسلکتومی

خارج کردن واریس بیضه از روشهای تشخیص اورولوژی است.

واریکوسلکتومی به جراحی برداشتن یا پیوند دادن (تقسیم و نگهداری یا مهر و موم پایان دادن به) رگها در بند اسپرم اشاره دارد.

طناب اسپرمی نام ترکیبی از ساختارهایی است که از بیضه، ناحیه کشاله ران، و به سایر نقاط بدن یا لگن منتقل می شود.

:بند ناف در لایه های بافتی به نام فاسیا قرار دارد. درون بند ناف در هر طرف عبارتند از

Vas deferens:

این لوله اسپاگتی است که اسپرم را از بیضه به مجرای ادرار انتقال می دهد

لوله ای که از طریق آن منی و انزال از ادرار جدا میشود

عروق: این عروق خونی است که خون را به بیضه و ساختارهای اطراف انتقال می دهد. شریان اصلي سرخرگ بیضه (گنادال) است

رگ ها: این ها رگ های خونی هستند که خون را در جهت قلب حمل می کنند

عصب: الیاف کوچک عصبی وجود دارند که به این منطقه حساس یا رفلکس عمل می کنند

Lymphatics

این عروق کوچک است که مایع بافت (لنفاوی) که بیضه را احاطه کرده است تخلیه می کند

به دلایلی ناشناخته، رگها ممکن است دچار (بیش از حد بزرگ) شوند،

www.takbook.com

واریکوسل ممکن است با تولید نرمال اسپرم و در نتیجه باروری (توانایی تولید اسپرم طبیعی) دخالت کند.

مانند رگهای واریس در پاها، این رگ ها را می توان برای چشم غیر مسلح دید.

یک سیستم درجه بندی وجود دارد که ما به عنوان اورولوژیست ها برای طبقه بندی این رگه ها استفاده می کنیم، اگرچه اندازه آن لزوما با میزان حضور آنها مشکل نیست.

به عبارت دیگر، واریکوسل بزرگتر لزوما ناباروری را بدتر نمی کند

در مردان متاهل، شایع ترین دلیل برای ارزیابی واریکوسل ناباروری است.

به عبارت دیگر، یک زن و شوهر به مدت طولانی در دستیابی به حاملگی ناموفق بوده اند

اغلب ترکیبی از معاینه فیزیکی، تجزیه و تحلیل اسپرم، و سونوگرافی بیضه ها تشخیص را تایید می کند.

به علت آناتومی (الگوهای تخلیه رگ)، اکثریت واریکوسل در سمت چپ قرار دارد.

چند نفر در هر دو طرف هستند، و به ندرت می بینیم که نمایش فقط سمت راست است.

گاهی اوقات ما می توانیم فقط با نگاه کردن به واریکوسل تشخیص دهیم.

دیگر زمان ما فقط می توانیم آن را احساس کنیم.

در بعضی موارد، تنها در معاینه اولتراسوند دیده می شود.

گاهی اوقات، بیضه در آن طرف ممکن است در طول زمان تحت تأثیر قرار گرفته و در نتیجهٔ آن افتادگی ایجاد شده است. این یافته ممکن است نتیجه بدی را برای بازگشت به باروری طبیعی پس از ترمیم نشان دهد

www.takbook.com

ممکن است یک آزمایش معمول اسپرم و اندازه بیضه اندازه طبیعی با واریکوسل بزرگ یا کوچک وجود داشته باشد

ممکن است یک تجزیه و تحلیل مایع منی غیر طبیعی و یک بیضه کوچک با واریکوسل کوچک یا بزرگ وجود داشته باشد

www.takbook.com

References

1. Sharlip ID, et al. Vasectomy: AUA guideline. The Journal of Urology. 2012;188:2482.
2. Vasectomy. Urology Care Foundation. http://www.urologyhealth.org/urologic-conditions/vasectomy. Accessed Oct. 12, 2015.
3. Ongaro TJ. Overview of vasectomy. http://www.uptodate.com/home. Accessed Nov. 20, 2015.
4. Rayala BZ, et al. Common questions about vasectomy. American Family Physician. 2013;88:757.
5. Viera A. Vasectomy and other vasal occlusion techniques for male contraception. http://www.uptodate.com/home. Accessed Oct. 12, 2015.
6. Barbara Woodward Lips Patient Education Center. Vasectomy. Rochester, Minn.: Mayo Foundation for Medical Education and Research; 2007.

www.takbook.com

7. Castle EP (expert opinion). Mayo Clinic, Scottsdale, Ariz. Dec. 6, 2015.

8. Trost LW (expert opinion). Mayo Clinic, Rochester, Minn. Dec. 5, 2015.

www.takbook.com